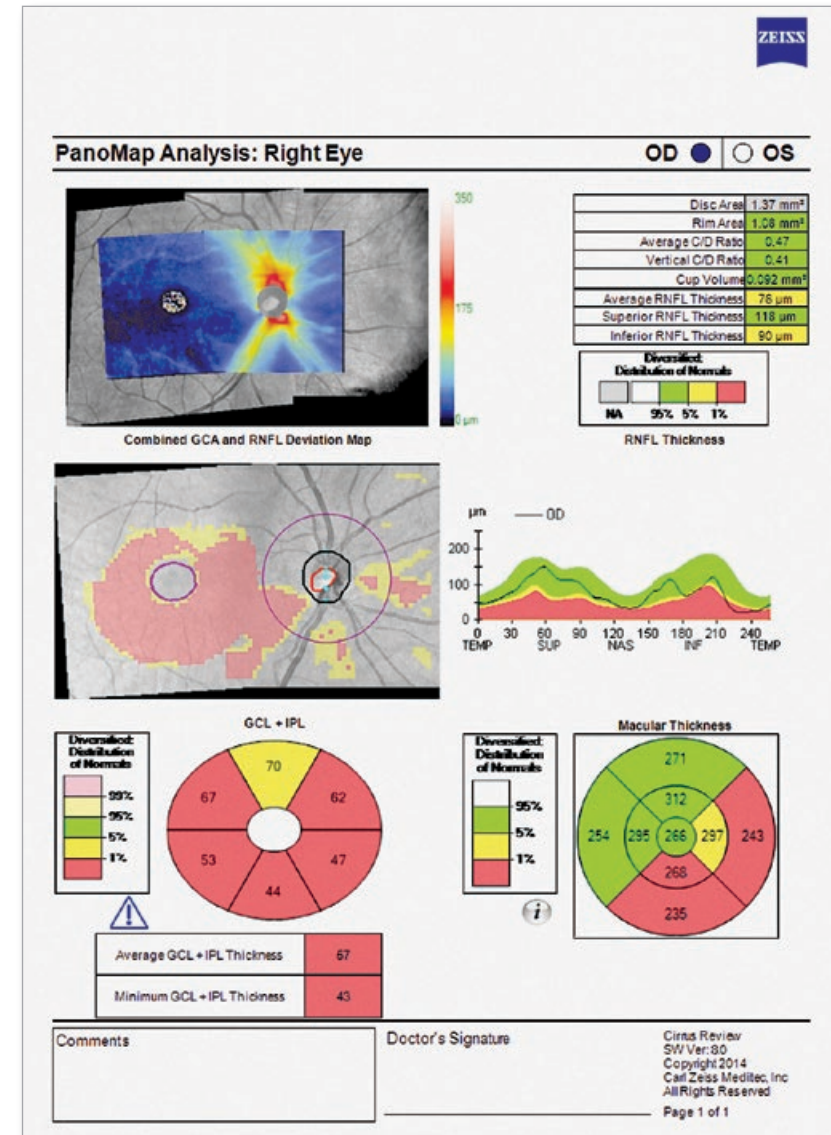


NUEVO Análisis PanoMap

Evaluación de campo amplio de daños estructurales para glaucoma



Informe PanoMap con mapa de desviación de ACG y CFNR combinado

El NUEVO análisis PanoMap™ de campo amplio muestra datos estructurales de todo el polo posterior —

Métricas de CFNR, HNO y ACG muestran la gravedad del daño estructural

De un vistazo —

Un único análisis para la visualización integrada de patologías tempranas

Retrocompatible —

PanoMap utiliza escáneres existentes de cubo macular y de cubo de disco óptico para ofrecer una vista de campo amplio del polo posterior sin alterar los protocolos de escaneado

Datos técnicos

CIRRUS™ HD-OCT 5000/500

La nueva versión de software 8.0* incluye:

Análisis En Face

PanoMap

Características opcionales bajo licencia:

Escáneres HD inteligentes

HD 1 Line 100x 1 línea (100x de media)

HD 21 Line 21 líneas (4 u 8x de media)

HD Radial 12 líneas (8x de media)

HD Cross 10 líneas, 5 horizontales y 5 verticales (8x de media)

Módulo premier de segmento

anterior con kit de lentes externas Capacidades de medición

ChamberView™ 15,5 mm x 5,8 mm (máx.) Profundidad de la cámara anterior, distancia de ángulo a ángulo, bóveda del cristalino, área de la cámara, espesor corneal, herramientas de ángulo y calibración

Amplio ángulo a ángulo 15,5 mm x 2,9 mm Distancia de apertura angular (AOD500/750), espacio iridotrabecular (TISA 500/750), ángulo del espolón escleral, herramientas de ángulo y calibración

HD Cornea 9 mm x 2 mm Espesor estromal residual, herramienta de calibración

HD Angle 6 mm x 2,9 mm Distancia de apertura angular (AOD500/750), espacio iridotrabecular (TISA 500/750), ángulo del espolón escleral, herramientas de ángulo y calibración

Mapa paquimétrico 9 mm de diámetro Valores de espesor sectorial, espesor mínimo

Dos lentes intercambiables amplían los CIRRUS HD-OCT con captura de imágenes corneales, de la cámara anterior e imágenes amplias de ángulo a ángulo

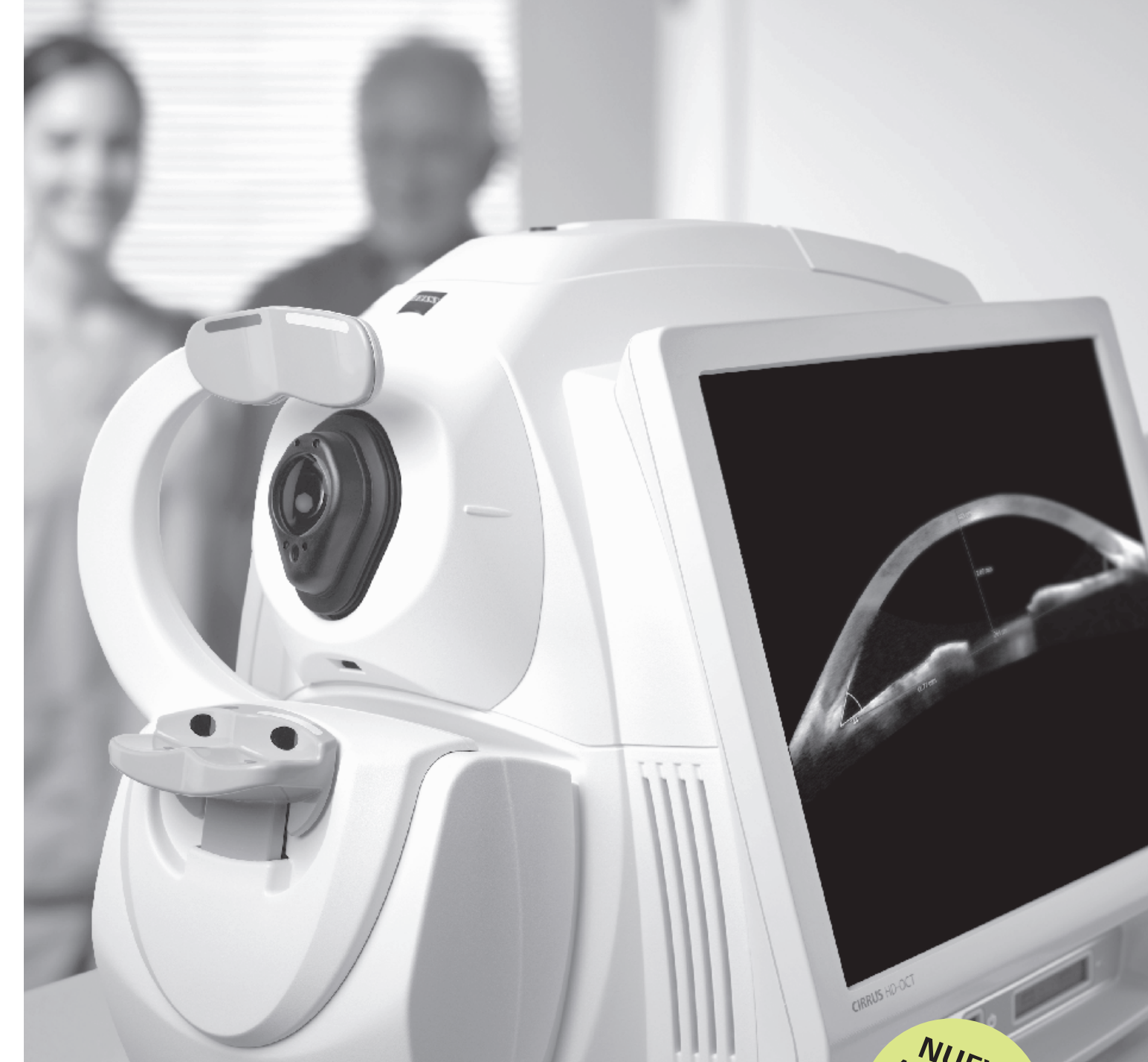

Actualizaciones de hardware/equipos de CIRRUS 5000

Sistema operativo/procesador	Windows® 7, procesador i7 (4.ª generación)
Memoria	16 GB
Disco duro/memoria interna	2 TB

*La versión 8.0 solo es compatible con los modelos HD-OCT 5000 y 500 de CIRRUS. El modelo 500 está disponible con todas las características indicadas excepto Escáneres HD inteligentes. Sistemas operativos compatibles con el software de visores de CIRRUS: Windows 8.1, Windows 7, Windows Server 2008 R2

ES 31_010_0014
CIRRUS, ChamberView, PanoMap, SmartCube son marcas comerciales o marcas comerciales registradas de ZEISS en Estados Unidos y otros países.
© 2015 Carl Zeiss Meditec, Inc. Reservados todos los derechos. El contenido de este folleto puede diferir del estatus actual de homologación del producto en su país. Póngase en contacto con su representante local. 101415M



CIRRUS HD-OCT 5000/500
OCT inteligente avanzado

NUEVO
Aplicaciones de
captura de
imágenes:
Segmento anterior
Glaucoma
Retina

Carl Zeiss Meditec, Inc.
5160 Hacienda Drive
Dublin, CA 94568
EE. UU.
www.meditec.zeiss.com/cirrus

Carl Zeiss Meditec AG
Goeschwitzer Str. 51-52
07745 Jena
Alemania
www.meditec.zeiss.com/cirrus

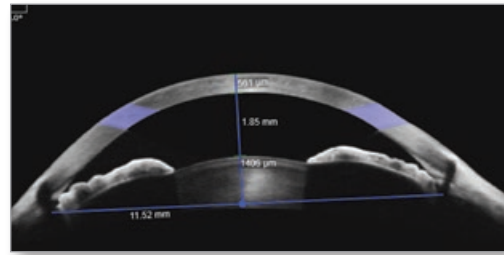
Versión internacional



We make it visible.

NUEVO Módulo premier de segmento anterior de ZEISS

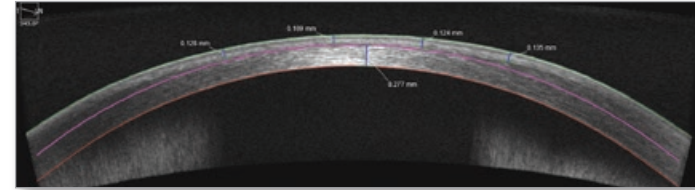
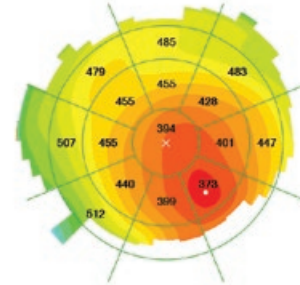
El primer OCT para retina con mediciones y captura completa de imágenes de la cámara anterior



ChamberView™

Imagen de ChamberView* — ChamberView proporciona una visión amplia de 15,5 mm de ancho de toda la cámara anterior con herramientas objetivas para medir las estructuras oculares del segmento anterior

*Patente pendiente




HD Cornea

HD Cornea Scan — Escáner de alta resolución de 9 mm que incorpora herramientas versátiles para la medición del espesor del lecho estromal residual, el flap de LASIK y otras estructuras de la córnea

Mapa paquimétrico — Un mapa paquimétrico de 9 mm resalta irregularidades corneales e identifica el punto más delgado para el examen de cirugía refractiva

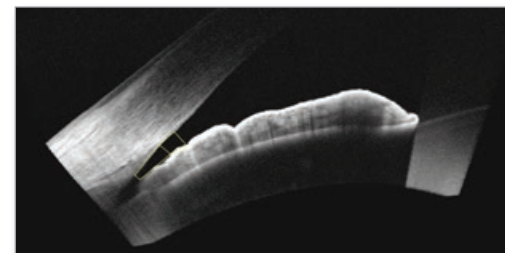
NUEVO Goniometría OCT

Un método sin contacto que ayuda a identificar pacientes con riesgo de glaucoma de ángulo cerrado



Escáner de amplio ángulo a ángulo

Escáner de amplio ángulo a ángulo y HD escáner de ángulo — Proporciona un detalle exquisito del ángulo iridocorneal e incluye herramientas de medición para la distancia de apertura angular (AOD500/750) y el espacio iridotrabecular (TISA500/750) para cuantificar y hacer un seguimiento del grado de cierre angular




Mediciones de IC:	Valor:
AOD500	0,18 mm
AOD750	0,22 mm
TISA500	0,07 mm
TISA750	0,11 mm
SSA	19,69

HD escáner de ángulo con tabla de medición

NUEVO Patrones de escáneres HD inteligentes

Visualización específica de anatomía crítica

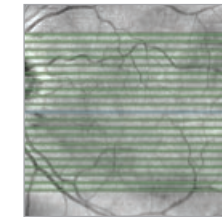
El centrado automático de los escáneres garantiza la visualización de la fovea en cada paciente.



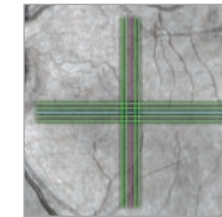
HD 1 Line
(100x de media)

Los detalles importan — Añada escáneres HD flexibles a su protocolo de escaneo macular para lograr una valoración visual eficaz del estado de la mácula

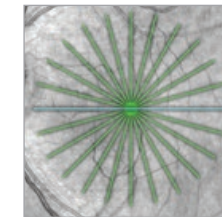
Hágalo bien a la primera — Mejora el flujo clínico ayudando a eliminar rescaneados debidos a la pérdida de la fovea



HD 21 Line



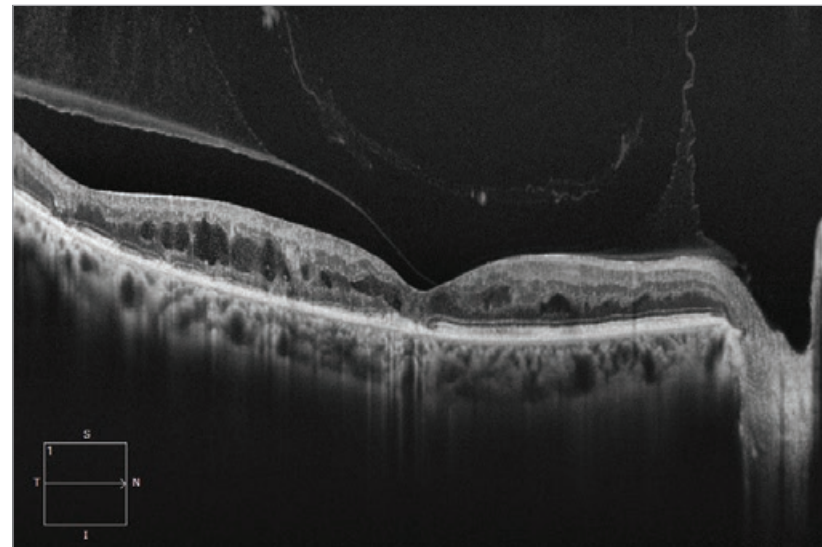
HD Cross



HD Radial

Nuevo escáner inteligente

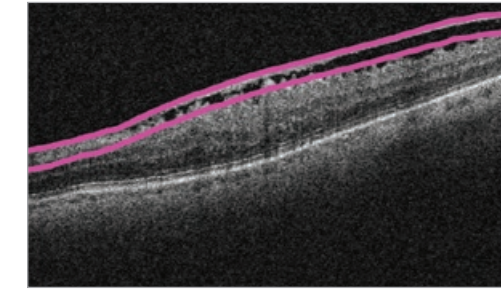
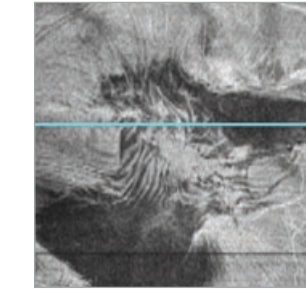
HD 1 Line — Captura y obtiene una media de 100 imágenes de escáner b con centrado automático en la fovea o región de interés. El resultado es una imagen espectacular que al mismo tiempo resalta detalles en el vítreo, la retina y la corioide.



NUEVO Vistas En Face capa por capa

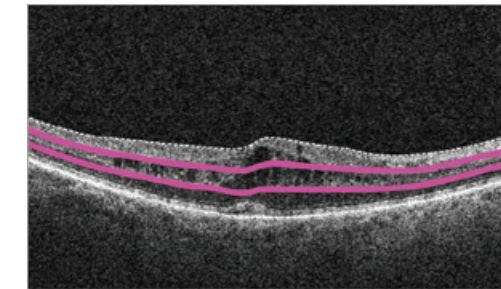

Revelan lo que se halla bajo la superficie

Vista En Face VRI



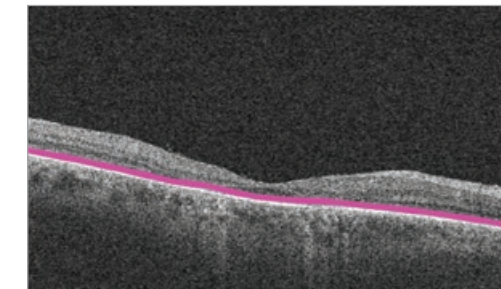
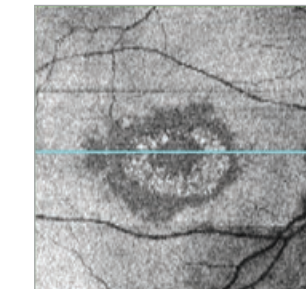
En Face predeterminada de VRI: Ejemplo de membrana epirretinal donde las áreas oscuras indican un desprendimiento de la membrana

En Face de la retina central



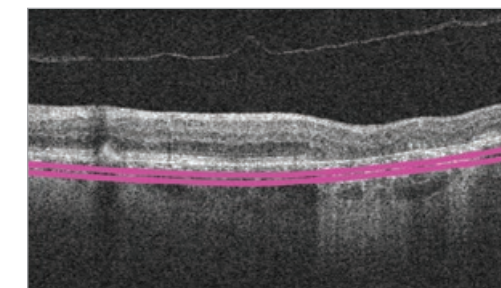

En Face predeterminada de la retina central: Ejemplo de edema macular cistoide con el patrón característico en forma de pétalo de flor

En Face de elipsoide IS/OS



En Face predeterminada de elipsoide IS/OS: Ejemplo de toxicidad hidroxyclorequina con la maculopatía típica en ojo de buey

En Face de la corioide



En Face predeterminada de la corioide: Ejemplo de atrofia geográfica donde las regiones brillantes señalan la pérdida de EPR